

Αντιμετώπιση της
ψευδάρθρωσης
σκαφοειδούς με
τοποθέτηση οστικού
μοσχεύματος

Ορθοπαιδική χειρουργική

Αντιμετώπιση της ψευδάρθρωσης σκαφοειδούς με τοποθέτηση οστικού μοσχεύματος



Ελληνική Εταιρεία
Αρθροσκόπησης,
Χειρουργικής Γόνατος &
Αθλητικών Κακώσεων
«Γεώργιος Νούλης»

www.eae-net.gr

Ταχ. Διεύθυνση:
ΤΘ 17114, 10024 Αθήνα
Τηλ.: 210 7230601
Κάθε Πέμπτη
17:00-22:00



Persomed Editions

2 rue de la Concorde
68000 Colmar, France
Tel. : +33 (0)3 89 41 39 94
www.persomed.com

Σύνταξη: *S. Tresson et P. Simler*

Εικόνες: *J. Dasic*

Μετάφραση: *Μ. Σαλταγιάννη*

Επιμέλεια: *Ν. Τζανακάκης*

Ε. Αντωνογιαννάκης

Με την ευγενική χορηγία των:



Ορθοπαιδικός Χειρουργός:

Μέλος Ελληνικής
Αρθροσκοπικής Εταιρείας

Κάθε άτομο έχει δικαίωμα ενημέρωσης για την κατάσταση της υγείας του. Κάθε ασθενής πρέπει να γνωρίζει όλες τις θεραπευτικές επιλογές που υπάρχουν για την αντιμετώπιση του προβλήματός του, τα πιθανά οφέλη και τους πιθανούς κινδύνους σε κάθε περίπτωση.

Κυρίες, κύριοι

Στόχος αυτού του φυλλαδίου είναι να δώσει απαντήσεις σε κάποιες από τις απορίες σας. Ωστόσο, αναφέρει γενικές οδηγίες. Δεν υποκαθιστά τις οδηγίες του γιατρού σας για την προσωπική κατάσταση της υγείας σας.

Ποιό μέρος του σώματος ;

Ποιά η χρησιμότητα αυτού του μέρους του σώματος ;

Ο καρπός ενώνει το άκρο χέρι με το αντιβράχιο (το μέρος του άνω άκρου μεταξύ του καρπού και του αγκώνα). Αποτελείται από οκτώ μικρά οστά, που σχηματίζουν δυο σειρές των τεσσάρων οστών.

Είναι μια **άρθρωση** : τα διάφορα οστά που την αποτελούν, αρθρώνονται ανάλογα, ώστε να κινούνται μεταξύ τους. Με αυτό τον τρόπο, ο καρπός πραγματοποιεί μεγάλο εύρος κινήσεων.

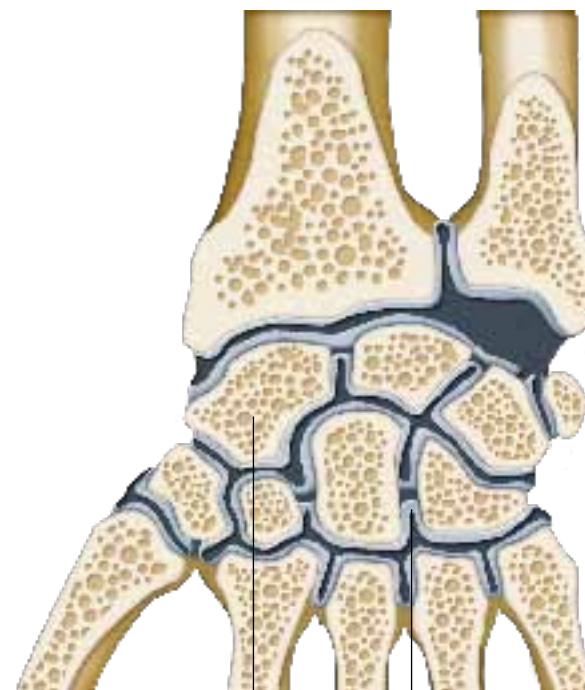
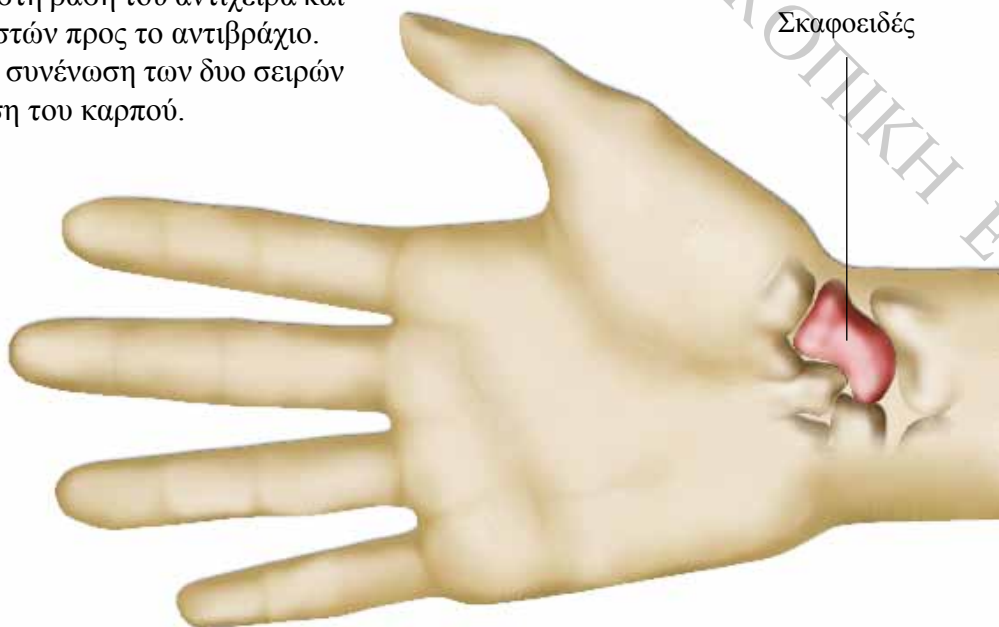
Το **σκαφοειδές** είναι ένα από τα οκτώ οστά του καρπού. Βρίσκεται στη βάση του αντίχειρα και ανήκει στη σειρά οστών προς το αντιβράχιο. Ο ρόλος του είναι η συνένωση των δυο σειρών και η σταθεροποίηση του καρπού.

Από τι αποτελείται ;

Το σκαφοειδές καλύπτεται από μια σχετικά μαλακή επιφάνεια (το **χόνδρο**), που επιτρέπει στα οστά να γλιστρούν μεταξύ τους.

Το οστό είναι ζωντανός οργανισμός: αιματώνεται μέσω μικρών αιμοφόρων αγγείων.

Σε σχέση με άλλα οστά, τα αιμοφόρα αγγεία που θρέφουν το σκαφοειδές είναι λεπτά και λίγα.



Σκαφοειδές Χόνδρος

Γιατί χρειάζεται Θεραπεία ;

Ποιό είναι το πρόβλημα ;

Εξαιτίας μιας παλαιότερης πτώσης ή ενός βίαιου χτυπήματος, σπάσατε το σκαφοειδές (**κάταγμα**).

Από τότε, παρά τη θεραπευτική αγωγή που ακολουθήσατε, το οστό δεν «κόλλησε» σωστά. Δεν έχει επιτευχθεί **πόρωση** του κατάγματος.

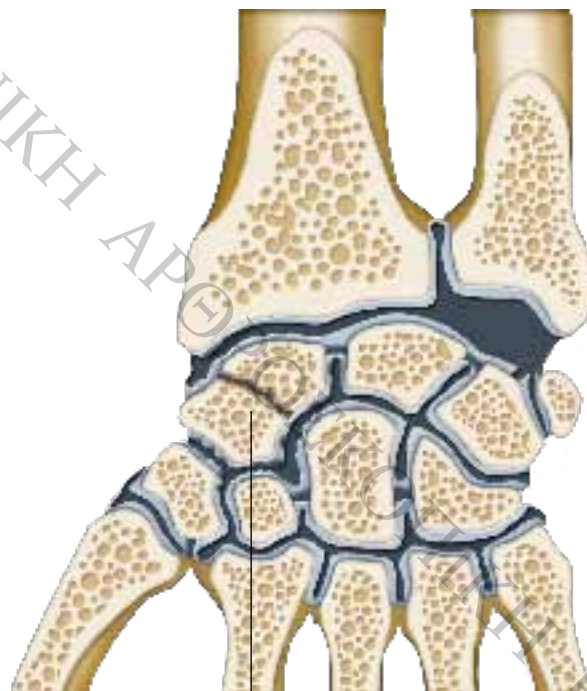
Τα αιμοφόρα αγγεία που θρέφουν το σκαφοειδές είναι ευαίσθητα και συχνά τραυματισμένα, λόγω του κατάγματος του οστού.

Το οστό, λοιπόν, δεν αιματώνεται καλά και η πόρωσή του (επούλωση) είναι πιο αργή και δύσκολη.

Λόγω του κατάγματος, το σκαφοειδές έχει σπάσει σε κομμάτια.

Τα διάφορα θραύσματα του οστού μπορεί να μετακινηθούν μεταξύ τους, καθώς κινείτε το χέρι σας.

Το γεγονός αυτό επιτρέπει κινήσεις στα μικρά οστά του καρπού που ήταν αδύνατες υπό φυσιολογικές συνθήκες: πρόκειται για εμφάνιση μιας «**ψευδούς - άρθρωσης**» (ή **ψευδάρθρωσης** στην ιατρική γλώσσα).



Κάταγμα
του σκαφοειδούς

Ποιά είναι τα συμπτώματα ;

Τα δύο θραύσματα του οστού, που υπέστη το κάταγμα, κινούνται μεταξύ τους, με αποτέλεσμα να αποδιοργανώνεται τελείως ο καρπός.

Κατά την κίνηση του χεριού σας, δημιουργούνται τριβές μεταξύ των διάφορων θραυσμάτων του σκαφοειδούς. Οι τριβές αυτές καταστρέφουν το οστό και εμποδίζουν την πόρωσή του.

Με την πάροδο του χρόνου, ο χόνδρος που περιβάλλει το σκαφοειδές και τα άλλα μικρότερα οστά του καρπού φθείρεται.

Ανάλογα με την παλαιότητα του κατάγματος, η φθορά μπορεί να πλήξει το ίδιο το οστό. Σε αυτή την περίπτωση, πρόκειται για **αρθρίτιδα**.

Η ένταση του πόνου ποικίλλει από ασθενή σε ασθενή.

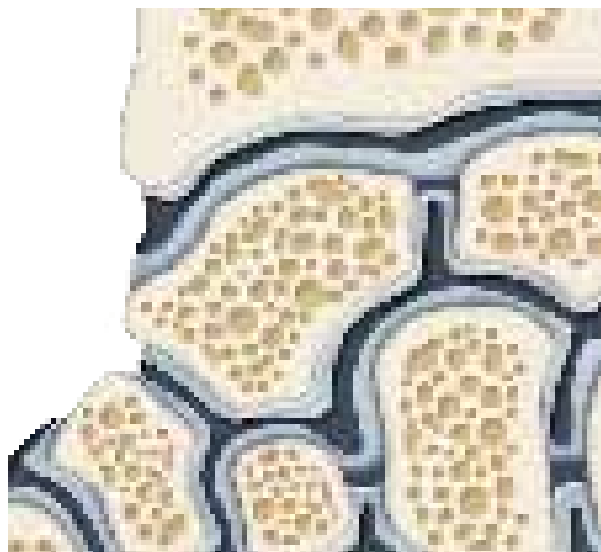
Συνήθως, ο πόνος είναι ήπιας έντασης, εκτός από τις στιγμές που πραγματοποιείτε κινήσεις, που συνηθίζατε να αποφεύγετε, λόγω του κατάγματος.

Τι εξετάσεις χρειάζονται ;

Η **απλή ακτινογραφία** χρησιμοποιεί ακτίνες (τις **ακτίνες X**), για να δούμε τα οστά στο εσωτερικό του σώματος.

Με τις ακτινογραφίες ο χειρουργός μπορεί να εξετάσει εάν το κάταγμα έχει επουλωθεί. Μπορεί, επίσης, να καθορίσει την παλαιότητα του.

Εάν το οστό δεν έχει συγκολληθεί, ο γιατρός σας επιλέγει την κατάλληλη θεραπεία. Για το λόγο αυτό, μερικές φορές, χρειάζεται να γνωρίζει περισσότερες πληροφορίες για τη γενική κατάσταση του καρπού σας. Σας υποβάλλει, λοιπόν, σε συμπληρωματικές εξετάσεις, όπως **αρθρογράφημα** και/ή **μαγνητική τομογραφία**.



Στην απλή ακτινογραφία απεικονίζονται μόνο τα οστά, καθώς είναι σκληρές δομές.

Οι **σύνδεσμοι**, που περιβάλλουν την άρθρωση, είναι μαλακές και ανθεκτικές δομές, που μοιάζουν με ταινίες και ενώνουν τα οστά μεταξύ τους. Η κατάσταση τους δίνει πληροφορίες για την κατάσταση της άρθρωσης. Ωστόσο, ως μαλακές δομές, δεν είναι ορατοί από την κλασική ακτινογραφία.

Για να γίνουν ορατοί, εισάγουμε στην άρθρωση, με τη βοήθεια μιας σύριγγας, ένα διάλυμα (που περιέχει **ιώδιο**) και χρωματίζει την επιφάνεια των συνδέσμων.

Με τη λήψη αρκετών ακτινογραφιών μετά την έγχυση της ουσίας, μπορούμε να δούμε όλους τους συνδέσμους. Η εξέταση αυτή ονομάζεται **αρθρογράφημα**.

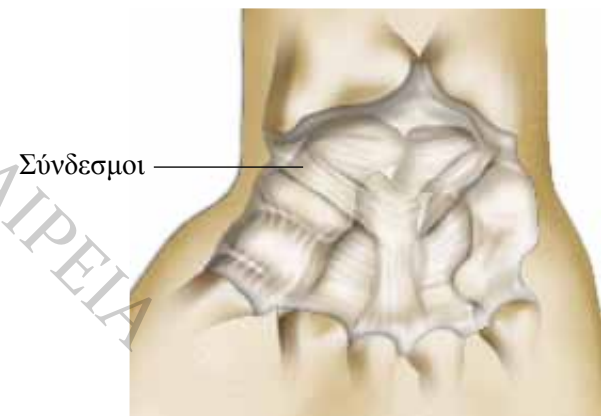
Για τη λεπτομερή εξέταση αυτών των εικόνων, υποβάλλεστε σε **αξονική**. Ο καρπός σας τοποθετείται σε ένα μηχάνημα, που σαρώνει την περιοχή με ακτίνες X. Μέσω ανιχνευτών, οι πληροφορίες καταγράφονται και επεξεργάζονται από έναν υπολογιστή. Μετατρέπονται σε εικόνα, που εμφανίζει λεπτομερώς όλα τα μέρη της άρθρωσης.

Συνήθως, λοιπόν, το **αρθρογράφημα** γίνεται σε συνδυασμό με **αξονική**.

Τα ευρήματα αυτής της εξέτασης δίνουν στο γιατρό σας μια ολοκληρωμένη εικόνα της κατάστασης του καρπού. Εξετάζει και την έκταση φθοράς των μικρών οστών (**αρθρίτιδα**).

Η **μαγνητική τομογραφία (M.R.I.)** δίνει πληροφορίες για τις μαλακές δομές (π.χ. συνδέσμους), καθώς επίσης και για τα στοιχεία στο εσωτερικό των οστών, όπως τα αιμοφόρα αγγεία.

Οι εικόνες της μαγνητικής δίνουν πληροφορίες για την κατάσταση του κάθε μικρού οστού του καρπού. Αυτή η τεχνική βοηθάει, συγκεκριμένα, να διαπιστώσουμε εάν τα δύο θραύσματα του σκαφοειδούς αιματώνονται κανονικά και βρίσκονται σε καλή κατάσταση. Αυτή η εξέταση πραγματοποιείται πιο σπάνια.



Οι διάφορες θεραπείες

Ποιοί οι κίνδυνοι χωρίς θεραπεία ;

Εάν το σκαφοειδές έχει σπάσει, η λειτουργία του καρπού αποδιοργανώνεται: δεν είναι σταθερός και φθείρεται.

Οι τριβές ανάμεσα στα μικρά οστά φθείρουν το χόνδρο που τα προστατεύει. Οι επιφάνειες των οστών σταδιακά καταστρέφονται. Πρόκειται για **αρθρίτιδα**. Είναι μια ασθένεια που εξελίσσεται αργά και σταδιακά, είναι, ωστόσο, μη αναστρέψιμη.

Η αρθρίτιδα μπορεί να πλήξει σταδιακά όλο τον καρπό. Μετά από μερικά χρόνια, η επιδείνωση του καρπού είναι ολική. Προκαλεί έντονο πόνο και δεν μπορείτε να πραγματοποιήσετε συγκεκριμένες κινήσεις.

Πρέπει να γνωρίζετε ότι η αρθρίτιδα του καρπού, μερικές φορές, μπορεί να εμποδίσει ακόμα και την επαγγελματική σας δραστηριότητα.

Ωστόσο, η εμφάνιση της αρθρίτιδας εξαρτάται από την κατάσταση του κάθε ασθενή και μόνο ο γιατρός σας μπορεί να αξιολογήσει, μετά από εξέταση, τους κινδύνους που διατρέχετε εάν δεν υποβληθείτε σε χειρουργική επέμβαση.

Όρια της συντηρητικής θεραπείας

Δεν υπάρχουν φάρμακα για την πόρωση ενός κατάγματος. Μόνο η χειρουργική μπορεί να αντιμετωπίσει το πρόβλημα επούλωσης των οστών.

Οι χειρουργικές θεραπείες...

Υπάρχουν διάφορες μέθοδοι. Όλα εξαρτώνται από την παλαιότητα του κατάγματος και το στάδιο της **ψευδάρθρωσης** και/ή της **αρθρίτιδας** του σκαφοειδούς και των γειτονικών οστών.

Στην περίπτωσή σας, οι εξετάσεις απέκλεισαν την ύπαρξη αρθρίτιδας.

Ο χειρουργός επιλέγει, λοιπόν, την κατάλληλη τεχνική που θα βοηθήσει την επούλωση του σκαφοειδούς, εμποδίζοντας την εμφάνιση αρθρίτιδας: την τοποθέτηση **οστικού μοσχεύματος**.

Αφαιρεί ένα μικρό τμήμα οστού, το **μόσχευμα**, από ένα άλλο σημείο του σώματος. Στη συνέχεια, το τοποθετεί ανάμεσα στα δυο θραύσματα του σκαφοειδούς.

Η παρουσία του μοσχεύματος ανάμεσα στα θραύσματα του οστού επιτρέπει την καλύτερη πόρωση, καθώς το μικρό αυτό οστό είναι απόλυτα υγιές.

Τα θραύσματα του σκαφοειδούς σταθεροποιούνται ευκολότερα όταν τοποθετείται το μόσχευμα, από ότι χωρίς αυτό.

... και τα όριά τους

Όταν έχει δημιουργηθεί αρθρίτιδα, το οστό είναι πια αρκετά παθολογικό για να είναι δυνατή η τοποθέτηση μοσχεύματος. Πρέπει, λοιπόν, να χρησιμοποιηθεί άλλου είδους χειρουργική τεχνική, όπως για παράδειγμα η αφαίρεση του σκαφοειδούς από την άρθρωση (**εκτομή**) ή ακόμα η σταθεροποίηση των οστών του καρπού μεταξύ τους (**μερική αρθρόδεση**). Δεν είναι, ωστόσο, αυτή η περίπτωση σας.

Η τοποθέτηση οστικού μοσχεύματος είναι μια λεπτή επέμβαση διότι πραγματοποιείται σε ένα οστό που δε βρίσκεται σε άριστη κατάσταση. Το οστό δεν επανέρχεται ποτέ στην αρχική του κατάσταση, όπως πριν το ατύχημα.

Ακόμα και αν πορωθεί σωστά, δεν είναι ποτέ αρκετά γερό, ώστε να μπορείτε να επανέλθετε στις αθλητικές ή επαγγελματικές σας δραστηριότητες.

Ωστόσο, η έκβαση της επέμβασης είναι, συνήθως, επιτυχής και σχεδόν αποκαθιστά τη λειτουργία του καρπού.

Πότε χρειάζεται επέμβαση ;

Η χειρουργική επέμβαση είναι απαραίτητη για την αντιμετώπιση του προβλήματος πόρωσης των οστών (**ψευδάρθρωση**). Δεν υπάρχει άλλη αποτελεσματική λύση.

Η επέμβαση που σας προτείνουν

Εισαγωγή

Παρά τις ιατρικές φροντίδες που σας παρασχέθηκαν, το σκαφοειδές δεν μπόρεσε να επουλωθεί φυσιολογικά.

Ο χειρουργός σας προτείνει την αφαίρεση τμήματος οστού από άλλο σημείο του σώματός σας και την τοποθέτησή του ανάμεσα στα δυο θραύσματα του σκαφοειδούς, για να βοηθήσει την πόρωσή του.

Πρόκειται για επέμβαση τοποθέτησης **οστικού μοσχεύματος**.

Η αναισθησία

Πριν την επέμβαση, επικοινωνείτε με τον **αναισθησιολόγο**, ο οποίος προτείνει την κατάλληλη μέθοδο αναισθησίας για εσάς και σας δίνει οδηγίες που πρέπει να ακολουθήσετε.

Η επιλογή της αναισθησίας εξαρτάται από το σημείο λήψης του μοσχεύματος. Εάν η λήψη γίνει από την περιοχή του καρπού (**κερκίδα**) ή του αγκώνα (**ωλένη**), αναισθητοποιείται μόνο το χέρι σας (**περιοχική αναισθησία του άνω μέρους**).

Εάν το σημείο λήψης είναι η λεκάνη, «κοιμάστε» τελείως (**γενική αναισθησία**). Σε αυτή την περίπτωση, μερικές φορές, η γενική αναισθησία συμπληρώνεται από την περιοχική αναισθησία του άνω μέρους: η ανάνηψη της εγχειρισμένης ζώνης είναι έτσι σταδιακή και λιγότερο επώδυνη.

Η προετοιμασία

Η επέμβαση πραγματοποιείται σε χώρο (**χειρουργείο**), που υπόκειται σε αυστηρούς κανόνες υγιεινής και ασφάλειας.

Τοποθετείστε ξαπλωμένος ανάσκελα.

Στη διάρκεια της επέμβασης, ο χειρουργός πρέπει να προσαρμοστεί και πιθανώς να πραγματοποιήσει επιπλέον ενέργειες, που επιμηκύνουν την επέμβαση χωρίς, ωστόσο, να γίνεται πιο δύσκολη ή επικίνδυνη.

Ο χειρουργός μπορεί να λάβει το οστικό μόσχευμα από διάφορα μέρη του σώματος.

Μπορεί να επιλέξει ένα από τα δυο οστά του αντιβραχίου, την **κερκίδα**, στο ύψος του καρπού, καθώς επίσης την περιοχή του αγκώνα, από το δεύτερο οστό του αντιβραχίου (την **ωλένη**), ή ακόμα και την περιοχή της **λεκάνης**.

Ο χειρουργός επιλέγει το σημείο λήψης του μοσχεύματος ανάλογα με την ποσότητα οστού που χρειάζεται να αφαιρέσει στην περίπτωση σας.

Συζητήστε με το χειρουργό σας το θέμα αυτό πριν την επέμβαση.

Η επέμβαση

Στην περίπτωση οστικού μοσχεύματος πραγματοποιούνται ταυτόχρονα δυο επεμβάσεις: η λήψη του μοσχεύματος και η τοποθέτησή του.

Ο χειρουργός πραγματοποιεί μια τομή για να προσεγγίσει το οστό που έχει υποστεί το κάταγμα και δεν έχει επουλωθεί.

Εάν το μόσχευμα προέρχεται από σημείο κοντά στην περιοχή του κατάγματος, η εγχειριζόμενη περιοχή είναι η ίδια και πραγματοποιείται μόνο μια τομή, στον καρπό, στη βάση του αντίχειρα.

Το μόσχευμα μπορεί να προέρχεται από οστό του αγκώνα ή της λεκάνης. Σε αυτή την περίπτωση, οι περιοχές επέμβασης είναι δύο: ο αγκώνας ή η λεκάνη και ο καρπός.

Τα οστά του αγκώνα ή της λεκάνης βρίσκονται ακριβώς κάτω από το δέρμα: ο χειρουργός πραγματοποιεί τομή στο σημείο αφαίρεσης του μοσχεύματος, στην άκρη του αγκώνα ή στο ύψος της μέσης (ανάμεσα στο **εφηβαίο** και την εξωτερική άκρη της λεκάνης).

Η βασική επέμβαση

Μετά τη διάνοιξη, ο χειρουργός προετοιμάζει το σκαφοειδές για να δεχτεί το μόσχευμα.

Λειαιίνει τα δυο θραύσματα οστού και αφαιρεί από την επιφάνειά τους τον **ουλώδη ιστό**. Ο ιστός αυτός είναι μια σκληρή δομή που σχηματίζεται στο κάταγμα.

Συνήθως, ευνοεί την επούλωση του οστού, στην περίπτωση σας, όμως, παράγεται σε μεγάλη ποσότητα και εμποδίζει την πόρωση.

Ο χειρουργός, στη συνέχεια, πρέπει να αφαιρέσει ένα μικρό τμήμα οστού (**μόσχευμα**) από ένα άλλο σημείο του σώματος.

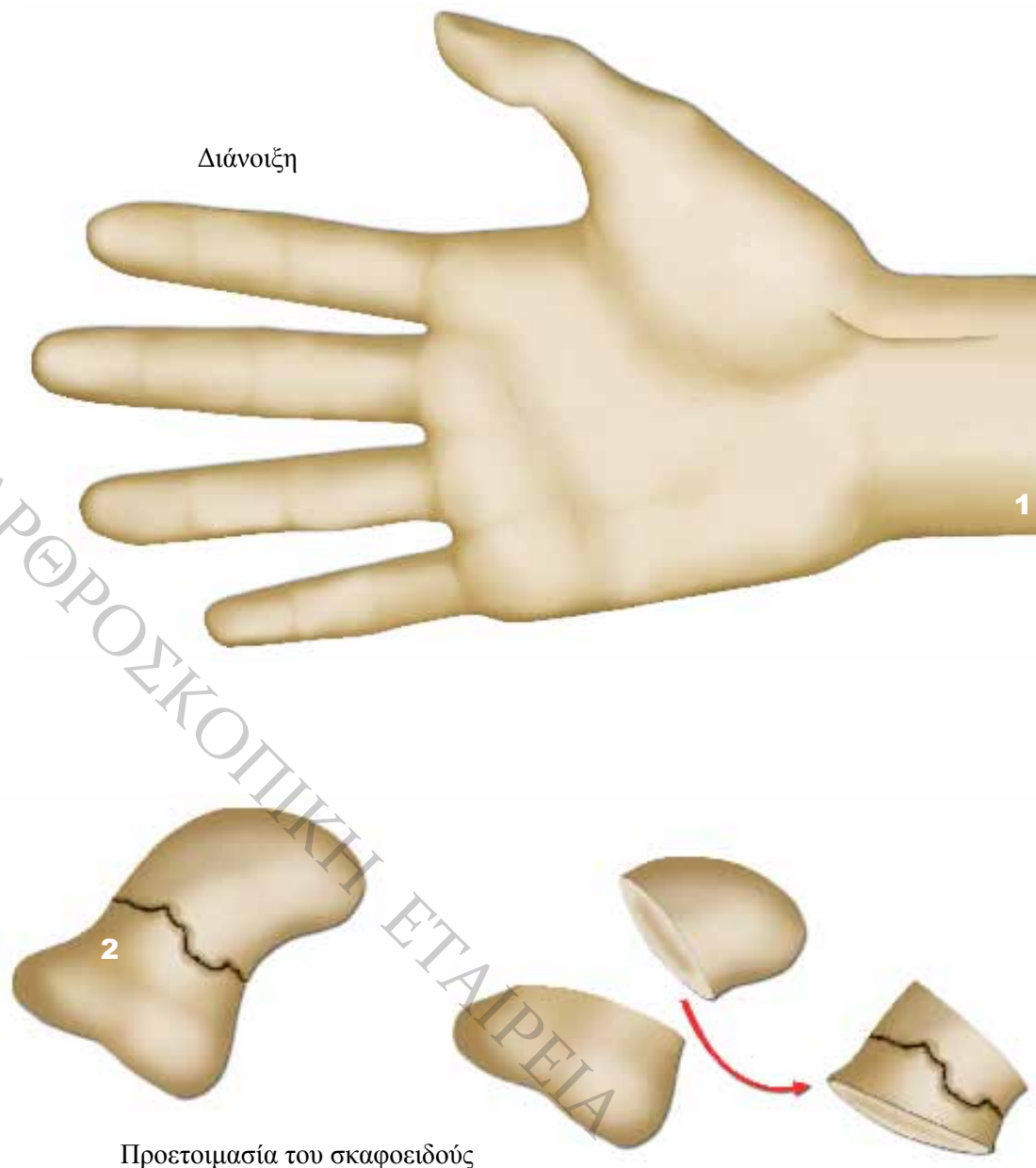
Ο χειρουργός μπορεί να επωφεληθεί από τη διάνοιξη του καρπού και να αφαιρέσει το απαιτούμενο τμήμα οστού από το αντιβράχιο: την **κερκίδα**.

Μερικές φορές, το μόσχευμα προέρχεται από την περιοχή του αγκώνα, από την **ωλένη**.

Η ποσότητα οστικού μοσχεύματος, σε αυτή την περίπτωση μπορεί, λοιπόν, να είναι μεγαλύτερη.

Τέλος, ο γιατρός σας μπορεί να επιλέξει να αφαιρέσει μόσχευμα από τη λεκάνη.

Αυτή η επιλογή είναι και η πιο επώδυνη, είναι όμως το σημείο που επιτρέπει στο χειρουργό να αφαιρέσει τη μεγαλύτερη ποσότητα οστού.



Η βασική επέμβαση (συνέχεια)

Ο χειρουργός «ξύνει» τα δύο θραύσματα του σκαφοειδούς μέχρι να αρχίσουν να αιμορραγούν.

Σε αυτό το σημείο, το οστό είναι ζωντανό.

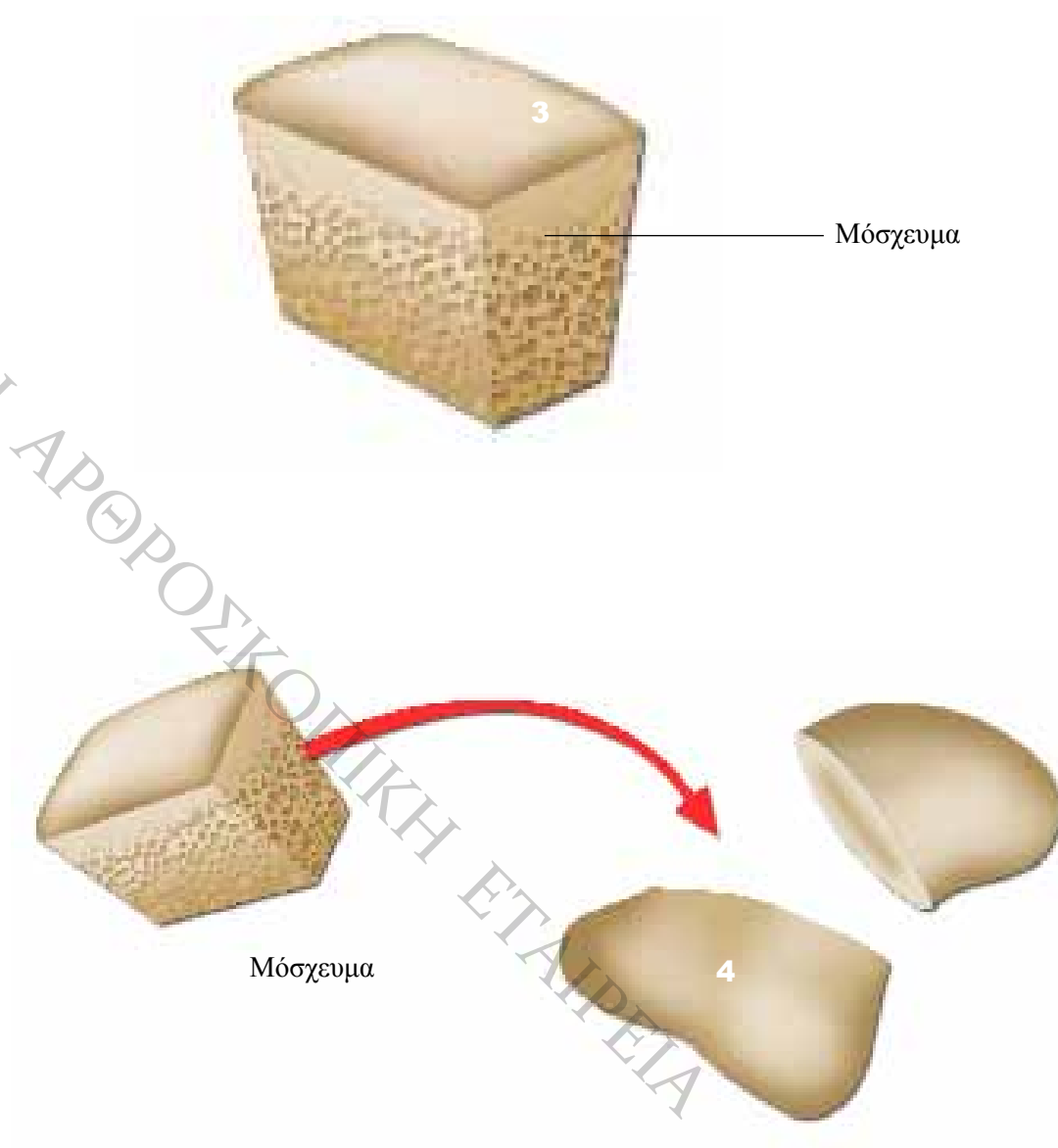
Στη συνέχεια, τοποθετεί το μόσχευμα ανάμεσα στα δύο θραύσματα του σκαφοειδούς. Το μικρό αυτό κομμάτι οστού θα βοηθήσει την πόρωση του σκαφοειδούς και, αν χρειάζεται, θα του ξαναδώσει το σωστό του μήκος.

Ο γιατρός, τέλος, σταθεροποιεί το μόσχευμα ανάμεσα στα δύο θραύσματα, ώστε να αποφύγει κάθε μετατόπιση και να ευνοήσει την επούλωση του οστού. Αυτό το στάδιο στερέωσης ονομάζεται **οστεοσύνθεση**.

Μην ανησυχείτε, η αφαίρεση του μοσχεύματος δεν καταστρέφει το οστό.

Ο χειρουργός αφαιρεί ένα τμήμα σε σχήμα κύβου, μεγέθους μέχρι ένα εκατοστό.

Είναι μικρή ποσότητα σε σχέση με το μέγεθος του οστού, που πραγματοποιήθηκε η αφαίρεση. Στη συνέχεια, το οστό ξανασχηματίζεται και δεν υπάρχει κανένας κίνδυνος για την ευθραυστότητά του.



Η βασική επέμβαση (συνέχεια)

Για την οστεοσύνθεση, ο χειρουργός χρησιμοποιεί μεταλλικά εργαλεία, όπως βίδες, βελόνες ή πλάκες.

Σε κάθε σημαντικό στάδιο, ο χειρουργός επιβεβαιώνει τη σωστή θέση των μεταλλικών υλικών με τη βοήθεια ενός ακτινολογικού μηχανήματος με **ενισχυτή εικόνας**.

Το μηχάνημα αυτό επιτρέπει τη λήψη ακτινοσκοπικών εικόνων του καρπού σας κατά τη διάρκεια της επέμβασης.

Η εικόνα προβάλλεται σε μια οθόνη, τοποθετημένη δίπλα στο χειρουργό, για να μπορεί να ελέγχει τη θέση των θραυσμάτων των οστών πριν τη στερέωσή τους.

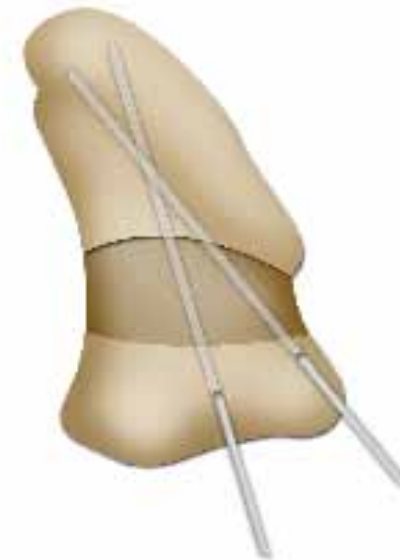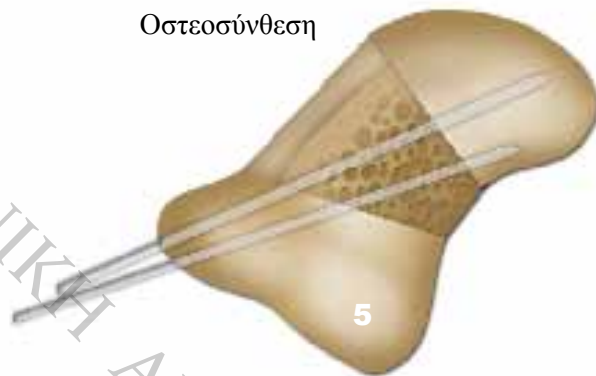
Χρειάζεται μετάγγιση ;

Όχι, είναι μια επέμβαση κατά την οποία ο ασθενής χάνει λίγο αίμα.

Συνήθως, δεν απαιτείται η χορήγηση αίματος κατά τη διάρκεια της επέμβασης (**μετάγγιση**), εκτός από την περίπτωση ατυχήματος.

Επιπλέον, ο γιατρός τοποθετεί έναν επίδεσμο στο ύψος του βραχίονα ή του αντιβραχίου. Πρόκειται για **ίσχαιμο περιίδεση**, που σφίγγει το χέρι και εμποδίζει την κυκλοφορία του αίματος. Έτσι δεν αιμορραγείτε και δευκολύνονται οι κινήσεις του χειρουργού στη διάρκεια της επέμβασης.

Οστεοσύνθεση



Η συρραφή

Για τη συρραφή της τομής, ο γιατρός σας χρησιμοποιεί ράμματα, αγκράφες, ή κάποιο άλλο σύστημα συρραφής, που είναι σταθερό ή απορροφάται σταδιακά από τον οργανισμό (**απορροφήσιμο υλικό**).

Η τελική μορφή της ουλής εξαρτάται από την κατάσταση του δέρματός σας, τα «τραβήγματα» που υφίσταται, ή ακόμα από την έκθεσή σας στον ήλιο, που πρέπει να αποφεύγεται μετά την επέμβαση.

Η διάρκεια της επέμβασης

Η διάρκεια της επέμβασης ποικίλλει χωρίς να σημαίνει ότι η εξέλιξη της παρουσιάζει κάποιο πρόβλημα, καθώς εξαρτάται από το σημείο αφαίρεσης του μοσχεύματος, αλλά και τις δυσκολίες που παρουσιάζει η συρραφή του.

Συνήθως, διαρκεί από 90 έως 150 λεπτά.

Πρέπει, επίσης, να υπολογίσετε το χρόνο προετοιμασίας, ανάνηψης, κτλ.

Τις επόμενες μέρες...

Πόνος

Κάθε οργανισμός αντιλαμβάνεται διαφορετικά τον πόνο. Συνήθως, είναι ιδιαίτερα έντονος στο ύψος του καρπού, αλλά ελέγχεται με την κατάλληλη αγωγή.

Πονάτε στον καρπό και στο σημείο λήψης του μοσχεύματος, εάν είναι διαφορετικό (αγκώνας, λεκάνη).

Για τη μείωση του πόνου, μπορείτε να κρατάτε το χέρι σας ψηλά τις εβδομάδες που ακολουθούν την επέμβαση. Αρκεί να τοποθετήσετε τον καρπό σας κάτω από την καρδιά, πάνω στην κοιλιά σας, με τη βοήθεια ενός **φακέλου ανάρτησης**, που συγκρατεί το χέρι στη σωστή θέση.

Εάν, ωστόσο, ο πόνος επιμένει, μη διστάσετε να μιλήσετε με τους θεράποντες ιατρούς. Πάντα υπάρχει λύση.

Βασική φροντίδα

Εάν το σημείο λήψης του μοσχεύματος είναι ο αγκώνας ή ο καρπός, προστατεύεται από το γύψο και δεν χρειάζεται επιπλέον φροντίδα.

Εάν είναι η λεκάνη, πρέπει να αλλάζετε τις γάζες ή τα λευκοπλάστ σε τακτά διαστήματα.

Ο χειρουργός σας σας δίνει οδηγίες και μια νοσοκόμα μπορεί να σας προσφέρει αυτές τις φροντίδες μετά την επιστροφή σας στο σπίτι.

Λειτουργία

Ο καρπός σας ακινητοποιείται μετά την επέμβαση με γύψο.

Με αυτό τον τρόπο, προστατεύεται και μειώνεται ο πόνος.

Ο γύψος ξεκινάει από τη βάση των δακτύλων και φτάνει μέχρι τον αγκώνα. Αν το σημείο αφαίρεσης είναι από τον αγκώνα, ακινητοποιείται και ο αγκώνας.

Αυτονομία

Δεν χρειάζεστε ιδιαίτερη βοήθεια για τις απλές καθημερινές σας κινήσεις, μετά την επιστροφή σας στο σπίτι: ο γύψος εμποδίζει συγκεκριμένες κινήσεις.

Στην περίπτωση αφαίρεσης μοσχεύματος από τη λεκάνη, ο χειρουργός μετατοπίζει ορισμένους μυς της κοιλιάς, για να φτάσει το οστό.

Αισθάνεστε, λοιπόν, ένα ελαφρύ «τράβηγμα», που μειώνεται όταν κυρτώνετε την πλάτη. Αυτό μπορεί να προκαλέσει δυσκολίες στο περπάτημα τις πρώτες μέρες.

Μην ανησυχείτε, όμως, καθώς μπορείτε να μετακινήσετε.

Επιστροφή στο σπίτι

Γενικά, επιστρέφετε σπίτι σας μία με δύο μέρες μετά την επέμβαση. Η διάρκεια νοσηλείας εξαρτάται από το νοσοκομείο στο οποίο νοσηλεύεστε και κυρίως από την περίπτωσή σας και την κατάσταση της υγείας σας.

Παρακολούθηση

Πρέπει να ακολουθείτε αυστηρά τις οδηγίες του γιατρού σας. Είναι σημαντικό να είστε συνεπής στις μετεγχειρητικές σας επισκέψεις και να υποβληθείτε σε εξετάσεις ελέγχου, αν αυτό κριθεί αναγκαίο.

Λίγες μέρες μετά την επέμβαση, υποβάλλεστε σε **ακτινογραφία** για τον έλεγχο της μετεγχειρητικής σας κατάστασης.

Στη συνέχεια, επαναλαμβάνουμε την ακτινογραφία σε κάθε αλλαγή του γύψου.

Ο γύψος τοποθετείται για τρεις μήνες περίπου. Χρειάζεται, λοιπόν, η αλλαγή του κάθε τέσσερις με έξι εβδομάδες για τη δική σας άνεση (π.χ. μυρωδιά), καθώς και για την καλύτερη προσαρμογή του στο χέρι σας. Η ακινητοποίηση εξασθενεί τους μυς και «αδυνατίζει» το αντιβράχιο και το άκρο χέρι.

Μην ανησυχείτε, καθώς επανακτούν τον όγκο τους, με την επανέναρξη των καθημερινών δραστηριοτήτων σας.

Το αποτέλεσμα

Πόνος

Ο πόνος υποχωρεί γρήγορα (συνήθως, μέσα σε λίγες μέρες).

Ωστόσο, μπορεί να πονάτε μετά την αφαίρεση του γύψου και την επανέναρξη των κινήσεων του καρπού. Για το λόγο αυτό, η επαναφορά στις δραστηριότητές σας γίνεται σταδιακά.

Αυτονομία

Η επιστροφή στις επαγγελματικές σας δραστηριότητες εξαρτάται από το είδος της εργασίας σας.

Το διάστημα αποχής που συστήνει ο γιατρός σας εξαρτάται από τις δραστηριότητες που ασκείτε κατά την άσκησή της. Λήγει, συνήθως, μαζί με το τέλος της φυσιοθεραπείας.

Μη διστάσετε να ρωτήσετε το χειρουργό σας για οποιαδήποτε απορία έχετε σχετικά με τους κινδύνους που κρύβει κάθε δραστηριότητα.

Λειτουργία

Όταν αφαιρείται ο γύψος, μετά από περίπου τρεις μήνες ακινητοποίησης, ο καρπός σας είναι δύσκαμπτος και πονάει.

Έχασε σημαντικό μέρος της ευκαμψίας του εξαιτίας της ακινητοποίησης: πρέπει να επανακτήσει σταδιακά την κινητικότητά του, για να επανέλθει η ευκαμψία και η δύναμή του.

Είναι απαραίτητο ένα διάστημα τριών έως έξι μηνών με ασκήσεις αποκατάστασης (**φυσιοθεραπεία**).

Στη συνέχεια, μικρή βελτίωση σημειώνεται για τουλάχιστον τρεις μήνες. Το αποτέλεσμα δεν είναι, λοιπόν, οριστικό πριν την πάροδο εννέα μηνών έως ένα χρόνο μετά τη χειρουργική επέμβαση.

Παρά τα θετικά αποτελέσματα, η επέμβαση αυτή δεν επιτρέπει την πλήρη επαναφορά του καρπού στην κατάσταση που βρισκόταν πριν το κάταγμα.

Βασική φροντίδα

Μετά την ακινητοποίηση του καρπού, είναι σημαντικό να είστε συνεπής στις ασκήσεις φυσιοθεραπείας για τρεις με έξι μήνες. Πραγματοποιείτε τις ασκήσεις αποκατάστασης της κίνησης με τη βοήθεια ενός **κινησιοθεραπευτή**.

Η φυσιοθεραπεία δεν είναι πάντα ευχάριστη, καθώς προκαλεί πόνο κατά τη σταδιακή αποκατάσταση των κινήσεων. Είναι, ωστόσο, απαραίτητη για την ανάρρωσή σας.

Ακόμα και ο καλύτερος χειρουργός δεν μπορεί να θεραπεύσει έναν καρπό, εάν ο ασθενής δεν ακολουθήσει ασκήσεις φυσιοθεραπείας.

Πρέπει να ακολουθείτε πιστά τις συστάσεις του γιατρού και του κινησιοθεραπευτή και να εκτελείτε σχολαστικά τις ασκήσεις.

Οι πιθανοί κίνδυνοι

Η ιατρική ομάδα παίρνει όλες τις απαραίτητες προφυλάξεις, για να περιορίσει τις επιπλοκές, όμως προβλήματα μπορεί πάντα να παρουσιαστούν.

Αναφέρουμε εδώ μόνο τις πιο συνηθισμένες ή τις πιο σοβαρές ανάμεσα σε αυτές που μπορεί να παρουσιάσει αυτή η επέμβαση.

Για τους συνήθεις κινδύνους κάθε επέμβασης, αναζητήστε το φυλλάδιο «οι κίνδυνοι μιας χειρουργικής επέμβασης».

Οι κίνδυνοι που συνδέονται με την αναισθησία αναφέρονται στο έντυπο «αναισθησία».

Ανάλογα με την κατάσταση της υγείας σας, είστε λίγο ή πολύ εκτεθειμένος σε κάποιους από αυτούς τους κινδύνους.

Κατά τη διάρκεια της επέμβασης

Διάφορα στοιχεία που βρίσκονται κοντά στην εγχειριζόμενη περιοχή (αιμοφόρα αγγεία, νεύρα, μυς, οστά, κτλ.) μπορεί να τραυματιστούν στη διάρκεια της επέμβασης, κυρίως αν υπάρχει κάποια ιδιαίτερη ευαισθησία.

Ευτυχώς, αυτή η περίπτωση είναι σπάνια και ο χειρουργός καταφέρνει να αποκαταστήσει το πρόβλημα.

Μετά την επέμβαση

Η μόλυνση της εγχειρισμένης ζώνης από μικρόβια (**λοιμωξη**) είναι σπάνια. Η κατάλληλη φαρμακευτική αγωγή (**αντιβιοτικά**) αρκεί για την αντιμετώπισή της. Με τις ανάλογες εξετάσεις, ο γιατρός εντοπίζει το μικρόβιο και προσαρμόζει τη θεραπεία για την πιο αποτελεσματική καταπολέμησή του.

Μπορεί να δημιουργηθεί θύλακος αίματος (**αιμάτωμα**) στο σημείο της επέμβασης. Συνήθως, υποχωρεί μόνο του, μερικές φορές όμως, χρειάζεται η χειρουργική αφαίρεσή του. Η παρουσία του μπορεί να ευνοήσει την εμφάνιση λοίμωξης.

Το διάστημα ακινητοποίησης του καρπού προκαλεί δυσκαμψία της άρθρωσης, που εξαρτάται τόσο από τη διάρκεια ακινητοποίησης, όσο και από την ικανότητα ανάρρωσης του οργανισμού σας. Μερικές φορές, η δυσκαμψία επιμένει παρά τη φυσιοθεραπεία.

Μικρός αριθμός ασθενών, μετά την επέμβαση, παρουσιάζει μια σπάνια και επώδυνη ασθένεια, που ονομάζεται **αλγοδυστροφία**.

Τα αίτια της ασθένειας είναι άγνωστα. Είναι, λοιπόν, δύσκολο να την προλάβουμε, υπάρχουν όμως θεραπείες για την αντιμετώπιση του πόνου και της επιδείνωσής της.

Η αλγοδυστροφία προκαλεί αρχικά οίδημα και ερεθισμό του χεριού και στη συνέχεια, δυσκαμψία του καρπού. Ευτυχώς, η περίπτωση αυτή είναι σπάνια.

Ο βασικός κίνδυνος της επέμβασης, παρά τις προσπάθειες του χειρουργού σας, είναι η μη πόρωση του σκαφοειδούς.

Η ψευδάρθρωση, λοιπόν, παραμένει και χρειάζεται δεύτερη επέμβαση. Μπορεί να πρόκειται για νέο οστικό μόσχευμα, ή για άλλο είδος επέμβασης, ανάλογα με την κατάσταση του καρπού σας.

Μερικές από τις επιπλοκές αυτές απαιτούν συμπληρωματικές ενέργειες ή μια νέα επέμβαση.

Μην ανησυχείτε. Ο χειρουργός σας γνωρίζει καλά αυτά τα προβλήματα και ενεργεί ανάλογα ώστε να τα αποτρέψει.

Σε περίπτωση προβλήματος...

Αν διαπιστώσετε οτιδήποτε μη φυσιολογικό μετά την επέμβαση, μη διστάσετε να μιλήσετε με το χειρουργό σας. Είναι ο αρμόδιος να σας βοηθήσει, καθώς γνωρίζει ακριβώς την περίπτωσή σας.